

УДК:616.216.1-002-0.06.5036.12:575:612.815-036

**OPERATSIYADAN KEYINGI ASORATLAR SONI BO'YICHA BURUN TO'SIG'I ENDOSKOPIK JARROHLIGI SAMARADORLIGINI BAHOLASH**

*Djuraev Jamolbek Abdukaxarovich-t.f.d., professor*  
*Soatov Ilyosjon Olim o'g'li-(PhD) tayanch doktorant*  
*Yusupov Shoxruh Shuxratovich – PhD, dotsent*  
*Shaumarov Azizkhon Zavkiyevich - PhD, dotsent*  
*Mardonov Xurshed Azimqul o'g'li - assistent*  
*Toshkent tibbiyot akademiyasi (Toshkent, O'zbekiston)*

**Annotatsiya.** Tadqiqot davomida birinchi guruhda 63 nafar, ikkinchi guruhda 52 nafar bemor umumiy 115 nafar bemor qatnashdi. Endoskopik nazorat ostida burun to'sig'i operatsiyalarining asoratlar sonini kamaytirish mumkin. Bundan tashqari, burun to'sig'i operatsiyalarida endoskopik usullardan foydalanish yosh jarrohlarning ishini nazorat qilishga yordam beradigan samarali o'quv vositasi sifatida ham ko'rib chiqilishi mumkin. Burun to'sig'ini osteoxondral skeletini endoskopik endonazal tuzatish uchun uch o'lchovli navigatsiya tizimidan intraoperativ foydalanishning afzalliklari aniqlandi.

**Kalit so'zlar.** Surunkali sinusit, septoplastika jarrohligi, endoskopiya.

**Muammoning dolzarbligi**

LOR a'zolarining umumiy kasallanish tuzilishida burun va paranasal sinuslarning shikastlanishi klinikaga tashriflar tahlilida ham, kasalxonada davolanayotgan bemorlar guruhida ham birinchi o'rinni egalladi, rinosinusit 44-46% ni tashkil qiladi.

**Kirish**

Tadqiqot natijalarining ishonchliligi dastlabki ma'lumotlarni yig'ish va qayta ishlashning zamonaviy usullaridan foydalanish, eksperimental tadqiqot uchun modellarning namunaviy o'lchami va klinik tadqiqot uchun tekshirilgan bemorlar (115 nafar bemor), informatsion tadqiqotlardan foydalanish bilan belgilanadi. Vazifalarga mos keladigan usullar va parametrik bo'lmagan statistik usullar yordamida olingan natijalar qayta ishlandi.

**Tadqiqotning maqsadi**

Burun to'sig'ining deformatsiyasini tuzatish uchun optimal va samarali usullarni izlash bugungi kungacha davom etmoqda. Septal ramkada klassik jarrohlik bir qator kamchiliklarga ega. Ilmiy adabiyotlarda ko'plab jarrohlik usullari mavjud bo'lib, ularning har biri o'zining afzalliklari va kamchiliklariga ega. Shuningdek, burun

obstruksiyasining sababi nafaqat burun to'sig'ining osteoxondral skeletining egriligi, balki burun to'sig'ining aniq ko'tarilish zonasining mavjudligi ham bo'lishi mumkin.

### **Burun to'sig'i endoskopik operatsiyalarining samaradorligini baholash**

Operatsiyadan keyingi asoratlar jarrohlik davolash xavfsizligining ko'rsatkichidir. Ma'lumki, asoratlar sonini tahlil qilish jarrohlik davolash sifatini ko'rsatadi. Dastlab, burun to'sig'ining jarrohlidida endoskopik texnologiyadan foydalanish, tadqiqotda ko'rsatilgandek, burun to'sig'ining barcha qismlarini maqsadli vizualizatsiya qilish tufayli jarrohlik davolash samaradorligini oshiradi. Barcha asoratlar biz tomonidan operatsiyadan keyingi erta va kech davrda qayd etilgan. Kuzatuvning butun davri davomida bemorlarning hayotiga tahdid soladigan jiddiy somatik asoratlar kuzatilmagan. Shuningdek, tekshirilgan barcha populyatsiyada operatsiyadan keyin yuqumli va yallig'lanishli asoratlar kuzatilmadi.

Ma'lumotlar tahlili Fisher testi yordamida amalga oshirildi. Munosabatlar tengligi uchun z-testi asosida favqulodda vaziyatlar jadvallarini tuzish orqali asoratlarning chastotasi baholandi va ularning soni butun kuzatish davri davomida guruhlar o'rtasida taqqoslandi (1-jadval).

1-jadval - o'rganish guruhlarida asoratlarning miqdoriy taqsimoti.

Murakkablik turlari	Ia (n=63)	II b (n=52)	F-testi
Murakkabliklar	Endoskopik guruh	Klassik guruh	
Erta qon ketish operatsiyadan keyingi davr	5 (8,1%)*	8 (15,4%)*	p=0,039
Burun septumining gematomasi	2 (3,17%)*	5 (10,1%)*	p=0,023
Burun septumining teshilishi	1 (1,5%)	3 (5,9%)	p=0,089
Bo'shliqning sinexiyasi Burun	1 (1,5%)	2 (3,8%)	p=0,2041
Paresteziya	0 (0%)	1 (2%)	p=0,2489

Septal ramkaning ikkilamchi deformatsiyasi	0 (0%)*	5 (9,4%)*	p=0,0345
Tashqi burunning egar deformatsiyasi	0 (0%)	0 (0%)	
Umumiy miqdor	9 (14,3%)*	24 (45,2%)*	p<0,001

\* Proportionlar orasidagi farq  $p < 0,05$  da z-testiga ko'ra statistik ahamiyatga ega.

Guruhlarning hech birida tashqi burunning egar shaklidagi deformatsiyasi kuzatilmadi, chunki ikkala guruhda ham jarrohlik aralashuvlar paytida ular osteoxondral skeletning to'qimalarni saqlovchi tuzatish tamoyillariga rioya qilishgan va PN ning yuqori qismlarida ortiqcha rezeksiyadan qochishgan. Guruhlarda erta burundan qon ketish soni bo'yicha statistik jihatdan sezilarli farqlar aniqlandi: endoskopik guruhda ular 5 (8,1%) holatda, klassik guruhda - 8 (15,4%) holatda ( $p = 0,039$ ) kuzatilgan. Operatsiyadan keyingi erta davrda gematoma shakllanishi 5-guruhdagi bemorlarda (10,1%) 2-guruhdagi bemorlarga nisbatan (3,17%) ( $p=0,023$ ) ikki baravar tez-tez kuzatildi. Klassik jarrohlikdan so'ng, 5 ta holatdan 4 tasida ular aralashuvdan keyin 3-kuni sodir bo'lgan, 7 kundan keyin gematoma hosil bo'lgan; 2 ta holatda endoskopik guruhda gematomalar PN operatsiyasidan keyin 3 va 4 kunlarda aniqlangan. Barcha holatlarda ular o'z vaqtida tashxis qo'yilgan va yiringli-yallig'lanish jarayonlari rivojlanmagan holda drenajlangan.

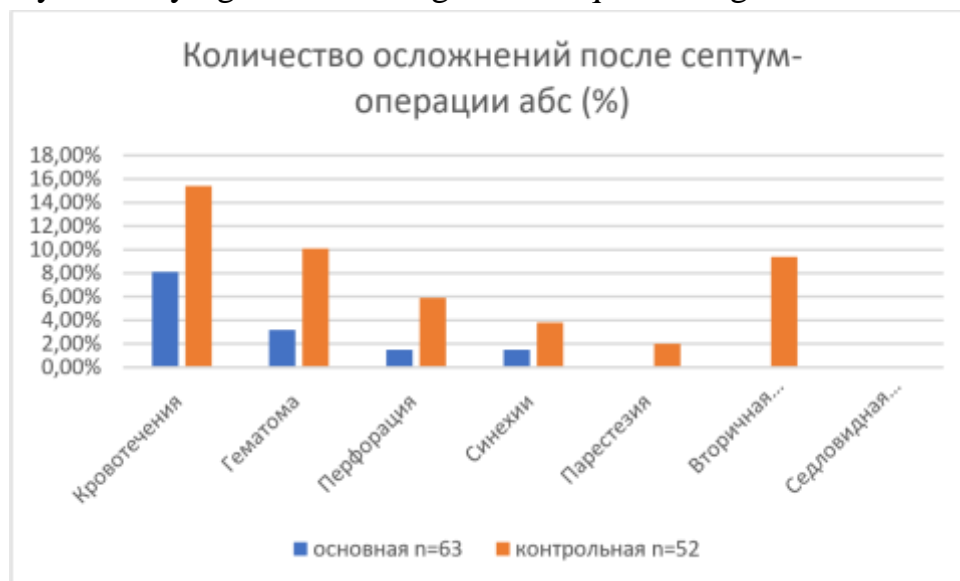Butun kuzatuv davrida operatsiyadan 3 oy o'tgach paydo bo'lgan endoskopik to'sig'i operatsiyasidan so'ng 1 (1,5%) holatda burun to'sig'ining teshilishi qayd etilgan. Teshilishning diametri 0,5 mm bo'lib, burun septumining orqa qismlarida qobiqdan tashqari, bemorni boshqa shikoyatlar bezovta qilmadi; Septal ramkaning klassik korreksiyasidan keyin teshilish 3 (5,9%) holatda kuzatilgan ( $p > 0,05$ ). Teshilishlar chastotasidagi farqlar nisbatlarning tengligi uchun z-testi asosida statistik ahamiyatga ega emas edi, jarrohlik davolash usuli va PN teshilishining mavjudligi o'rtasida hech qanday bog'liqlik yo'q edi ( $p = 0,089$ ). Shuni ta'kidlash kerakki, 2 bemorda teshilishlar o'rta va posteroinferior bo'limlarda joylashgan bo'lib, birining o'lchami 0,2 mm, ikkinchisining o'lchami 0,3 mm, ikkalasi ham klinik jihatdan ahamiyatsiz edi. Bir bemor, PNni klassik tuzatishdan so'ng, operatsiyadan 6 oy o'tgach, o'rta bo'limda diametri 0,6 mm bo'lgan teshilish paydo bo'ldi. Bemorning asosiy shikoyatlari: burun bo'shlig'ida quruqlik hissi kuzatilgan. Ushbu asorat uchun

tekshirilgan shaxslarda qon ketish, burundan nafas olishda qiyinchilik kabi belgilar kuzatilmagan. Barcha bemorlar konservativ davolangan va PN teshilishini yopish uchun operatsiya taklif qilindi.

Burun bo'shlig'ida sinexiya klassik septum operatsiyasidan keyin 2 (3,8%) bemorda, endoskopik guruhda esa 1 (1,5%) bemorda aniqlangan. F-testi sinexiyalarning paydo bo'lish chastotasida guruhlar o'rtasida hech qanday farq yoki munosabatlarni ko'rsatmadi.

Endoskopik nazorat ostida PN uchun operatsiyadan keyin septal ramkaning ikkilamchi deformatsiyalarining shakllanishi kuzatilmadi va nazorat guruhida ular 5 (9,4%) holatda topildi ( $p = 0,0345$ ). O'z navbatida, biz PN uchun klassik jarrohlikdan so'ng ikkilamchi septal og'ishlarning lokalizatsiyasini tahlil qildik va 2 bemorda to'rtburchak xaftaga yo'q, ammo suyak tizmalari va umurtqa pog'onalarini saqlanib qolgan degan xulosaga keldik. Va 3 ta holatda, anterosuperior va o'rta bo'limlarda ikkilamchi deformatsiya aniqlangan (to'rtburchak xaftaga yuqori qismi, etmoid suyakning perpendikulyar plastinkasi, osteoxondral birikma). Uchta bemorga PN ning osteoxondral ramkasini revizion endoskopik tuzatish o'tkazildi. Ehtimol, bu asorat posterior bo'limlarning etarli darajada ko'rinmasligi bilan bog'liq va bosh reflektori va burun nayzasidan foydalanish barcha holatlarda to'g'ri rinoskopik rasmni olishga imkon bermaydi.

Burun bo'shlig'ining teshilishi, burun bo'shlig'ining sinexiyasi va tashqi burunning deformatsiyasi kabi yuqoridagi asoratlarni, ushbu turdagi asoratlarni bilan og'riqan bemorlarning kichik ulushini hisobga olgan holda, ularning soni farqiga qaramay, tadqiqot guruhlarida statistik jihatdan sezilarli darajada farq qilmadi. 1-rasmda operatsiyadan keyingi asoratlarning foizi aniq ko'rsatilgan.



1-rasm - Grafikda o'rganilayotgan bemorlar guruhlarida operatsiyalardan keyingi asoratlarni foizi ko'rsatilgan.

Burun septumini tuzatishda endoskopik texnologiyadan foydalanish asoratlari sonini 3 baravardan ko'proq kamaytirish orqali operatsiyadan keyingi davolash natijalarini yaxshilash imkonini berdi (45,2% ga nisbatan 14,3%;  $p < 0,05$ ). Mukosiliar tashish tezligini o'rganish aralashuv samaradorligini baholash mezonini, shuningdek, rinomanometriya deb hisoblanishi mumkin. Ma'lumki, burun septumida va intranasal tuzilmalarda operatsiyalar MCT vaqtiga ta'sir qiladi va bu ko'rsatkichni baholash biz uchun muhimdir. Biz saxarin testi yordamida MCT tezligini aniqlash tamoyilini batafsil bayon qildik.

Birinchi guruhda operatsiya bosqichidan oldin mukosiliar transportning ishlashi  $29,9 \pm 3,8$  minut, ikkinchisida -  $28,4 \pm 2,1$  minut ( $p = 0,5784$ ) guruhlar o'rtasida statistik farq aniqlanmadi; Operatsiyadan oldingi davrda MCT tezligining pasayishi to'sig'ining turli xil deformatsiyalari mavjudligi bilan bog'liq.

Jarrohlikdan keyingi 7-kuni jarrohlik jarohati va burun shilliq qavatida faol sodir bo'lgan reaktiv jarayonlar tufayli MCT darajasi hali ham kamaydi. Saxarin vaqtining sezilarli o'sishi aniqlandi: asosiy guruhdagi o'rtacha qiymat nazorat guruhida  $32,5 \pm 1,7$  min,  $34,0 \pm 1,0$  min, mos ravishda  $p = 0,6744$ , ikkala guruhda statistik jihatdan sezilarli farqsiz.

Jadval 1 - Davolanishdan oldin va keyin dinamikada burun shilliq qavatining shilliq qavatining tashish funksiyasidagi o'zgarishlar

N (115)	Asosiy guruh Endoskopik (n-63)	Nazorat guruhi Klassik (n- 52)	p*
Mukosiliar transport	Min (M) $\pm$ SD	Min (M) $\pm$ SD	
operatsiyadan oldin	$29,9 \pm 3,8$	$28,4 \pm 2,1$	0,5784
7 kun	$32,5 \pm 1,7$	$34,0 \pm 1,0$	0,6744
1 oy	$22,2 \pm 1,20$	$21,6 \pm 2,9$	0,3854
3 oy	$15,9 \pm 3,4$	$14,9 \pm 4,3$	0,8540
6 oy	$12,9 \pm 2,0$	$13,1 \pm 6,0$	0,5307
12 oy	$13,9 \pm 5,4$	$12,9 \pm 3,1$	0,3627
p**	$p < 0,05$	$p < 0,05$	

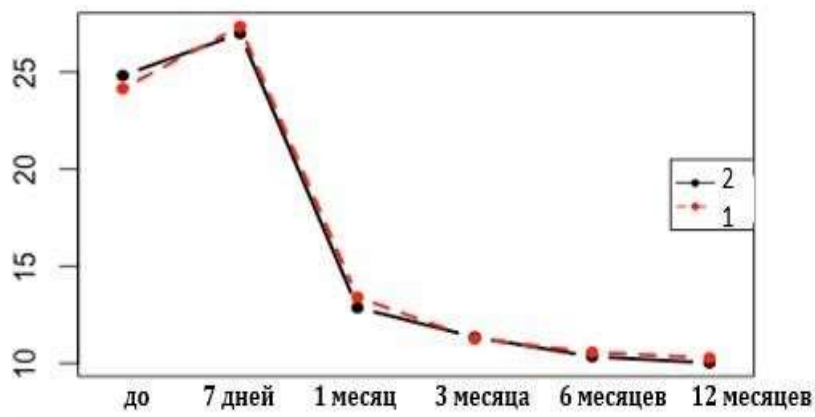
\*Taqqoslangan guruhlardagi belgi darajasidagi farqlar statistik ahamiyatga ega emas ( $p>0,05$ )

\*\*Oldingi satr ma'lumotlari bilan statistik farq  $p<0,05$

1 oydan keyin shilliq qavatli transport funksiyasini tiklash tezligini tahlil qilish, statistik ahamiyatga ega bo'lmagan holda, asosiy guruhda MCT tezligining  $22,2 \pm 1,20$  minutga, nazorat guruhida esa  $21,6 \pm 2,9$  minutga ( $p = 0,3854$ ) pasayishini ko'rsatdi. guruhlardagi farq.

PN ning osteoxondral ramkasida operatsiyadan 3 oy o'tgach, MCT tezligi normal qiymatlarga yaqinlashdi. Asosiy guruhda vaqt  $15,9 \pm 3,4$  minut, nazorat guruhida  $14,9 \pm 4,3$  minut ( $p=0,8540$ ), ammo olingan ma'lumotlar ham guruhlar o'rtasida statistik jihatdan ahamiyatli farqni ko'rsatmadi.

6 va 12 oydan keyin MCT vaqtining tezligi tadqiqot guruhlarida sezilarli darajada farq qilmadi ( $p>0,05$ ). 6-oyda asosiy guruhda MCT vaqti  $12,9 \pm 2,0$  minut, nazorat guruhida  $13,1 \pm 6,0$  minut ( $p=0,5307$ ). Va bir yildan so'ng, asosiy guruhda o'rtacha vaqt  $13,9 \pm 5,4$  daqiqa, nazorat guruhida esa  $12,9 \pm 3,1$  minut ( $p=0,3627$ ). Aniqlik uchun biz MCT vaqtini belgilangan nuqtalarda taqsimlash grafigini taqdim etamiz (2-rasm).



2-rasm - O'rganish guruhlarida shilliq qavatlarini tashish tezligini taqsimlash dinamikasi (min): 1 - asosiy guruh, 2 - nazorat guruhi

Yakuniy natijalarga asoslanib, har bir kuzatish nuqtasida guruh ichidagi dispersiya post hoc tahlili (Tukey testi) yordamida amalga oshirildi. Grafikda ko'rsatilganidek, MCT tezligi 6 oygacha vaqt o'tishi bilan sezilarli darajada farq qilishi aniqlandi ( $p<0,05$ ). 6-12 oy oralig'ida o'zgaruvchilarda farq yo'q ( $p>0,05$ ).

Shunday qilib, MCT vaqti tadqiqot guruhlarida transport funksiyasini tiklashda statistik jihatdan muhim farqni ko'rsatmadi.

**Xulosa.** Shunday qilib, tavsiya etilgan usul operatsiya ichidagi va operatsiyadan keyingi asoratlar xavfini kamaytiradi, endoskopik septoplastika samaradorligini oshiradi, takroriy jarrohlik ehtiyojini kamaytiradi va jarrohga jarrohlik sohasida aniqroq ishlash imkonini beradi. Navigatsiya uskunasi videoendoskopik

texnologiya bilan birgalikda foydalanish sezilarli klinik samara beradi va malakasini oshiruvchi talabalar, rezidentlar va otorinolaringologlar uchun malaka oshirish sifatini oshiradi.

### **Foydalanilgan adabiyotlar**

1. Botirov A. J. et al. Clinical and morphological results of xenografts to use in myringoplasty //The International Tinnitus Journal. – 2020. – T. 24. – №. 1. – C. 1-6.
2. Boymuradov S. A. et al. RESULTS OF ELIMINATION OF POST-TRAUMA DEFORMATIONS OF THE FACIAL AND JAW AREA (LIPOFILLING) //Oriental Journal of Medicine and Pharmacology. – 2023. – T. 3. – №. 02. – C. 1-13.
3. Djuraev J. A. et al. MIGRAINE: BASIC PRINCIPLES OF TREATMENT AND PREVENTION //International Journal of Medical Sciences And Clinical Research. – 2023. – T. 3. – №. 02. – C. 88-91.
4. Djuraev J. A. et al. MODERN METHODS OF TREATMENT OF VIRAL HEPATITIS //International Journal of Medical Sciences And Clinical Research. – 2023. – T. 3. – №. 02. – C. 69-75.
5. Djuraev J. A. et al. POLYCYSTIC OVARY SYNDROME: A MODERN VIEW ON THE PROBLEM //International Journal of Medical Sciences And Clinical Research. – 2023. – T. 3. – №. 02. – C. 83-87.
6. Djuraev J. A. et al. Results of Frequency Analysis Distribution of Polymorphism Rs1800895 592c> A In Il10 Gene among Patients with Chronic Polypoid Rhinosinusitis //The International Tinnitus Journal. – 2021. – T. 25. – №. 2. – C. 176-180.
7. Djuraev J. A. Prevalence of Allelic and Genotypic Variants of Il4, Il10, Il12b and Tlr2 Gene Polymorphism in Patients with Chronic Polypoid Rhinosinusitis.
8. Djuraev J. A., Fayozov S. F. Rhinoplasty In Combined Deformations Of The Nose //International Scientific and Current Research Conferences. – 2021. – C. 58-59.
9. Khasanov U. S. et al. A COMPLEX APPROACH TO THE TREATMENT OF ACUTE SENSONEURAL HEARING LOSS OF DIFFERENT GENES //Oriental Journal of Medicine and Pharmacology. – 2023. – T. 3. – №. 02. – C. 14-25.
10. Khasanov U. S. et al. BOLALARDA EKSUDATIV OTITNI DAVOLASH USULI //Oriental Journal of Medicine and Pharmacology. – 2022. – T. 2. – №. 1. – C. 64-80.
11. Khasanov U. S., Akhundjanov N. A., Djuraev J. A. INITIAL STATE OF COCHLEOVESTIBULAR FUNCTION IN PATIENTS WITH HD WITH CVD. – 2022.

12. Кондратьев Е.А. Противорецидивное лечение при полипозном риносинусите / Е.А.Кондратьева, М.Г.Марков, Г.С.Мазетов и др. // Вестник оториноларингологии – 1999 – N4 – С.39.
13. Ланцов А.А. Эпидемиология полипозных риносинуситов /А.А.Ланцов, С.В.Рязанцев, В.И.Кошель // РИА-АМИ, Санкт-Петербург, 1999, с.96.
14. Лонский В.В. Комплексная терапия полипозных риносинуситов / В.В.Лонский // Спорные вопросы оториноларингологии- Оренбург – 2000 – С.22-24.
15. Лопатин А.С. Ринит: вечная и пока нерешённая проблема /А.С.Лопатин// Consilium Medicum, Экстравыпуск – 2008 – С. 3-6.